

LUXÁCIA ŠOŠOVKY U PSA

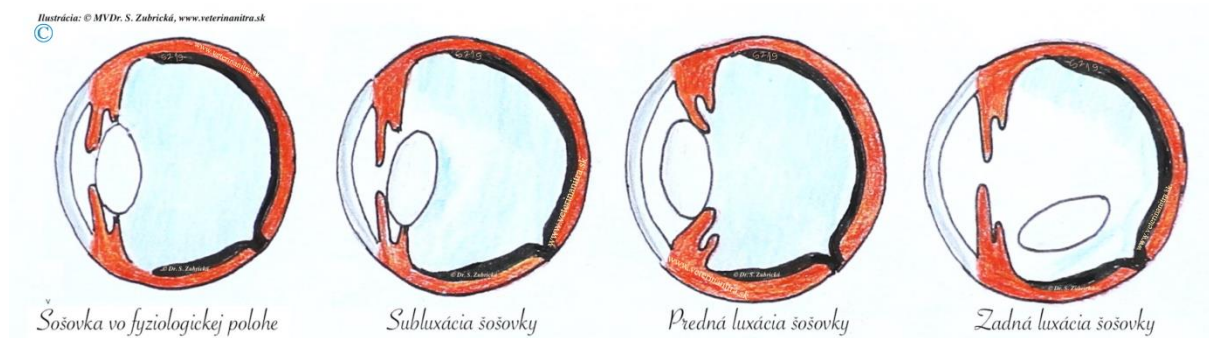
Luxácia šošovky u psa je stav, kedy dochádza k úplnému uvoľneniu šošovky z jej fyziologickej polohy a posunutiu buď smerom dopredu (do prednej očnej komory) alebo dozadu (do sklovca). Príčinou ochorenia je narušenie vlákien záväzného aparátu zodpovedných za fixáciu šošovky. Jedná sa o závažné, neraz veľmi bolestivé ochorenie vedúce k slepote.

ŠOŠOVKA

Šošovka je sploštený priehľadný útvar v oku, ktorý sa spolu s rohovkou podieľa na zaostrení svetelného lúča na sietnicu. Jej hlavnou funkciou je akomodácia (schopnosť oka vidieť ostro rozlične vzdialené predmety).

Šošovka je umiestnená v tzv. hyaloidnej fosse (prehĺbenina v prednej časti sklovca), spredu dosadá na dúhovku. Pomocou tzv. zonulárnych vlákien je fixovaná k riasnicovému teliesku, čo zabezpečuje jej pevné ukotvenie. K najčastejším ochoreniam šošovky postihujúcich psov patrí luxácia/subluxácia šošovky a katarakta.

TYPY LUXÁCIE ŠOŠOVKY U PSA



Samotnej luxácii šošovky u psa môže predchádzať subluxácia. V takomto prípade dochádza iba k čiastočnému oddeleniu šošovky a šošovka zostáva v normálnej polohe alebo je z nej len čiastočne vysunutá. Zonálne vlákna v takomto prípade nie sú úplne pretrhnuté.

Luxácia šošovky u psa predstavuje úplnú dislokáciu šošovky z hyaloidnej fossy buď do prednej komory pred dúhovku (*predná luxácia šošovky*) alebo do zadnej časti do sklovca (*zadná luxácia šošovky*). Vážne problémy spôsobuje najmä predná luxácia, kde dopredu spadnutá šošovka zabraňuje odtoku tekutín z oka a vedie k zvýšenému očnému tlaku a ďalším komplikáciám. Jedná sa o mimoriadne bolestivý stav vedúci k slepote. Zvyčajne sa vyvíja veľmi rýchlo a pre jej úspešné zvládnutie je nutná aj rýchla diagnostika a liečba.

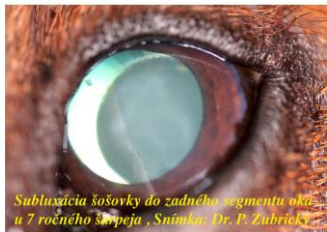Luxácie šošovky u psa môžeme charakterizovať nielen podľa miesta lokalizácie dislokovanej šošovky, ale aj tiež podľa príčiny vzniku. Pri *primárnej luxácii šošovky* dochádza k oslabeniu a pretrhnutiu zonálnych vlákien zodpovedných za fixáciu šošovky na základe [dedičného podkladu](#). Dedičnosť ochorenia je považovaná za autozomálne recesívnu.

Medzi plemená psov, u ktorých bol preukázaný dedičný základ patria predovšetkým teriéri. S identifikovaním mutácie v ADAMTS17 géne zodpovednej za ochorenie, prišla aj možnosť testovania DNA pre chovateľov niektorých plemien (americký eskimácky pes, austrálsky dobytkársky pes, austrálska kelpie, borderská kólia, americký toy foxteriér, čínsky chocholatý pes, čínsky Foo Dog, foxteriér hrubosrstý, jack russel teriér, jagdteriér, jorkšírsky teriér, lancashirský päťár, lakeland teriér, miniatúrny bullteriér, parsson russel teriér, patterdale teriér, rat teriér, sealyhamský teriér, taliansky chrtík, tenterfield teriér, tibetský teriér, volpino, waleský teriér).

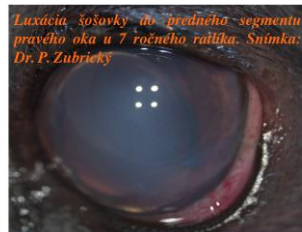Dedičnosť ochorenia sa predpokladá však u mnohých ďalších plemien, akými sú bretónsky španiel, šarpej, cairn teriér, manchesterský teriér, škótsky teriér, sky teriér, west highland white teriér a iné.



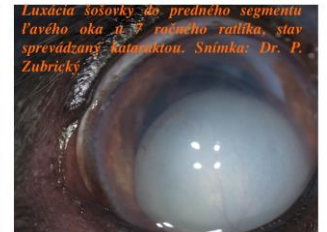
CSV s obojstrannou luxáciou šošovky do zadného segmentu oka. Stav kombinovaný s glaukómom a PRA. Snímka: Dr. P. Zubrický



Subluxácia šošovky do zadného segmentu oka u 7 ročného šarpeja. Snímka: Dr. P. Zubrický



Luxácia šošovky do predného segmentu pravého oka u 7 ročného ratiľa. Snímka: Dr. P. Zubrický



Luxácia šošovky do predného segmentu ľavého oka u 7 ročného ratiľa, stav sprevádzaný kataraktou. Snímka: Dr. P. Zubrický

Okrem toho existuje ďalšia skupina plemien, u ktorých dedičnosť nebola potvrdená, ale majú zvýšenú predispozíciu ku vzniku luxácie šošovky (napr. nemecký ovčiak, austrálsky ovčiak, baset, čivava, greyhound, miniatúrny pudel, waleský corgi Pembroke atď). U niektorých plemien sa luxácia šošovky môže vyskytnúť súbežne s primárnym glaukómom.

Sekundárna luxácia šošovky môže byť vyvolaná napr. úderom alebo kopnutím do oblasti oka, v dôsledku chronicky zvýšeného očného tlaku, uveitídy, či intraokulárnych nádorov, ale k narušeniu zonálnych vlákien môže dôjsť aj pri katarakte.

KLINICKÉ PRÍZNAKY

Pri luxácii šošovky je možné pozorovať príznaky akými sú jemné chvenie dúhovky (iridodonéza), chvenie šošovky (fakodonéza), zmena hĺbky prednej očnej komory, afakický kosáčik, syneréza sklovca, difúzny blefarospazmus, epifora, fotofóbia, spojkovú hyperémiu, opuch a zakalenie rohovky, silná bolestivosť oka. Stav môže viesť k vývinu uveitídy, [glaukómu](#) (glaukóm však môže byť nielen dôsledkom ale aj vyvolávajúcou príčinou luxácie šošovky), odchlípeniu sietnice, hyphemy a katarakty. Postupne sa zhoršuje videnie a stav môže vyústiť až do [slepoty](#).

DIAGNOSTIKA

Diagnostika sa opiera o anamnézu a o dôkladné oftalmologické vyšetrenie predného i zadného segmentu oka pomocou viacerých vyšetrovacích metód (tonometria, gonioskopia, priama a nepriama oftalmoskopia, sonografia oka). V niektorých prípadoch je diagnostika sťažená alebo až znemožnená kvôli edému rohovky. Ten vzniká v dôsledku glaukómu a znemožňuje posúdenie hlbších štruktúr oka.

LIEČBA

Výber liečby je závislý od toho, či sa jedná o subluxáciu alebo luxáciu, aká je poloha luxovanej šošovky (predná/zadná), aká je príčina vzniku (primárna/sekundárna), ale aj ako dlho stav trvá a aké ďalšie príznaky sú rozvinuté.

Pri prednej luxácii šošovky je najvhodnejšie čo najskôr od dislokovania šošovky vykonať jej chirurgické odstránenie za pomoci operačného mikroskopu. Zadná luxácia šošovky väčšinou nevyvoláva vážne problémy, pristupuje sa zväčša len k medikamentóznej liečbe.

V prípade prítomnosti glaukómu je potrebné liečbu zamerať na zníženie očného tlaku a dostať ho pod kontrolu. V ťažkých stavoch sa bez ohľadu na typ luxácie vykonáva enukleácia oka. Úspešnosť liečby (aj medikamentóznej aj chirurgickej) je závislá od toho, ako skoro bolo ochorenie zistené a zaliečené.

[MVDr. Pavol Zubrický](#)

Veterinárna poliklinika Althea

www.veterinanitra.sk

Snímky: autor

Kresba: MVDr. Stanislava Zubrická

Publikované v časopise Nielen Pes a Mačka 09/2019.

Literatúra:

1. Fenyves I, Szetpétery, Z. Question and Aswers in Small Animal Opththamology, MÁOK ktf, 2018, pp 341-343, ISBN 978-615-5871-00-9.
2. Gelatt KN, Gilger BC, Kern TJ. Veterinary Ophthalmology. Two Volume Set, 5th Edition. Wiley-Blackwell 2013, pp 485-486. ISBN: 978-0-470-96040-0.
3. Maggs DJ, Miller PE, Ofri R. Slatter's Fundamentals of Veterinary Ophthalmology. Sixth Edition. Louis, Missouri: Elsevier. 2018 pp 285-286, 440. ISBN: 978-0-323-44337-1.

Dedivosť štatistické predpoklady u potomkov			
X	Pes postihnutý	Pes prenášač	Pes čistý
Suka postihnutá POAG-PLL/POAG-PLL	100% postihnutí	50% postihnutí 50% prenášači	100% prenášači
Suka prenášač POAG-PLL/N	50% postihnutí 50% prenášači	25% čistý 25% postihnutí 50% prenášači	50% prenášači 50% čistí
Suka čistá N/N	100% prenášači	50% čistí 50% prenášači	100% čistí